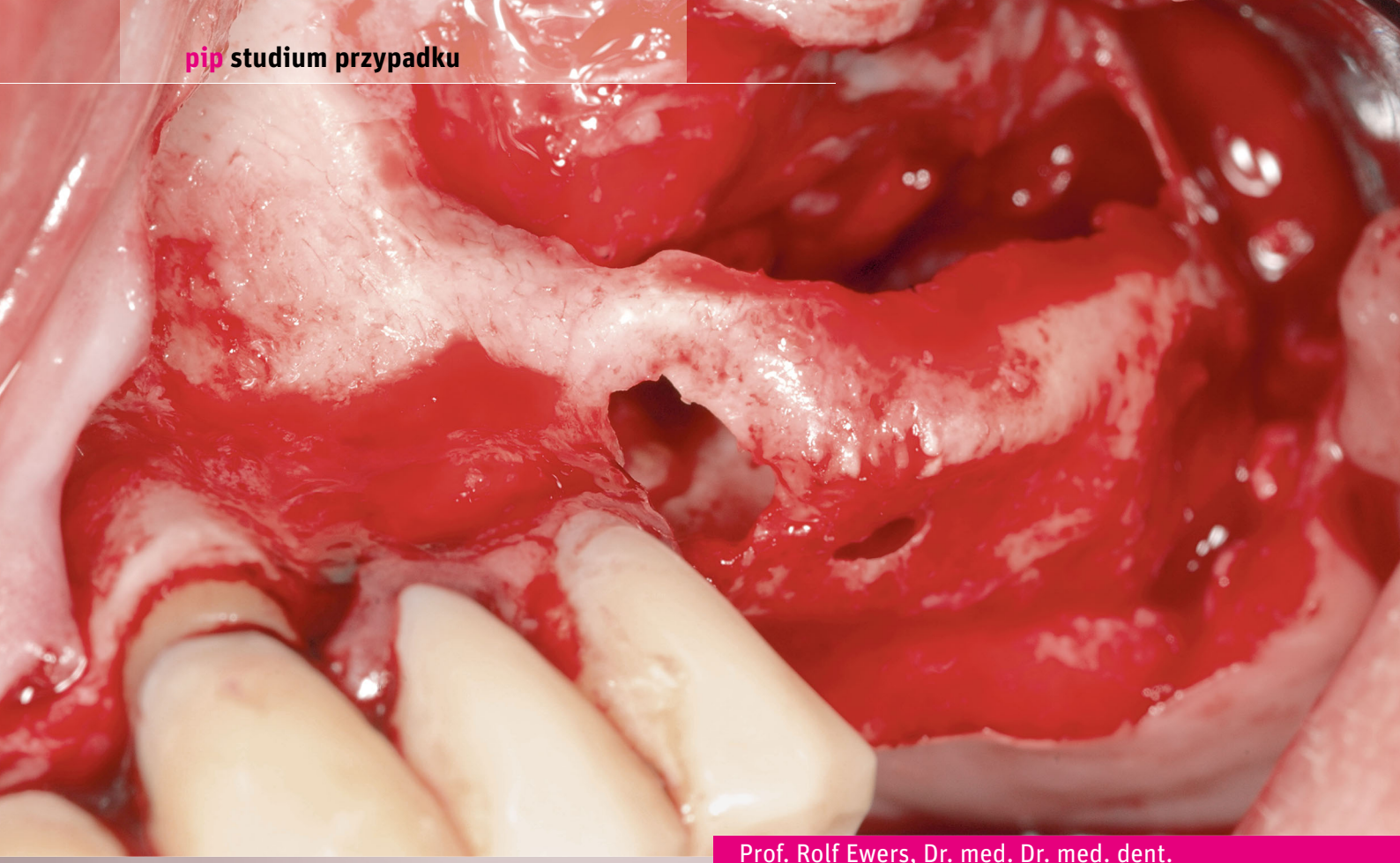

AlgOss 100 roślinny materiał do regeneracji kości, podniesienia zatok i implantacji

Długotrwała obserwacja przez 15,7 lat

Prof. Rolf Ewers, Dr. med. Dr. med. dent.



- 1965 – rozpoczął studia medyczne i stomatologiczne we Fryburgu Bryzgowijskim
- 1973 – rozpoczął szkolenie chirurgiczne jako rezydent pierwszego roku chirurgii w Downstate Medical Center, Brooklyn, USA
- 1972 – staż w Münster
- 1974 -1979 – szkolenie jako specjalista w zakresie chirurgii jamy ustnej i szczękowej oraz chirurgii plastycznej we Freiburgu
- 1980 – uzyskanie tytułu profesora
- Zastępca kierownika kliniki chirurgii jamy ustnej, szczękowej i plastycznej w Centrum Medycznym Uniwersytetu w Kilonii
- 1989 -2012 – kierownik katedry chirurgii jamy ustnej i szczękowej na Uniwersytecie Medycznym w Wiedniu w Austrii
- Od 1994 – kierownik CMF Implant Institute w Wiedniu

- rolf@cmf-vienna.com
- www.cmf-vienna.com

1

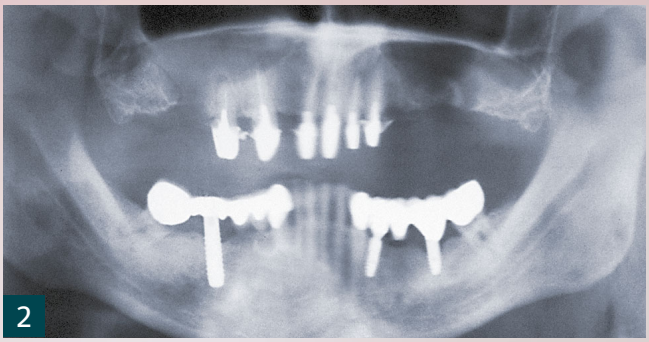
2

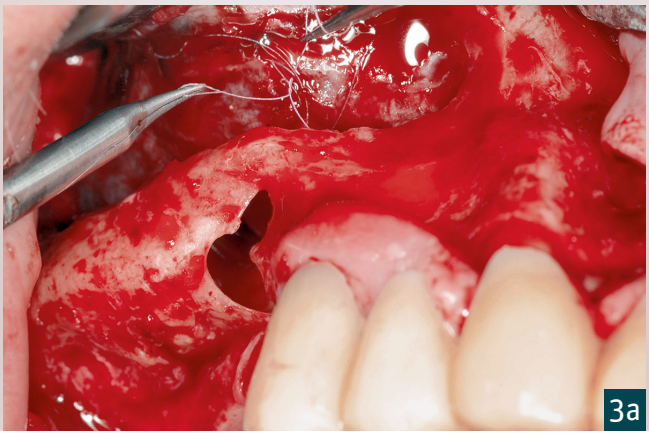
3a

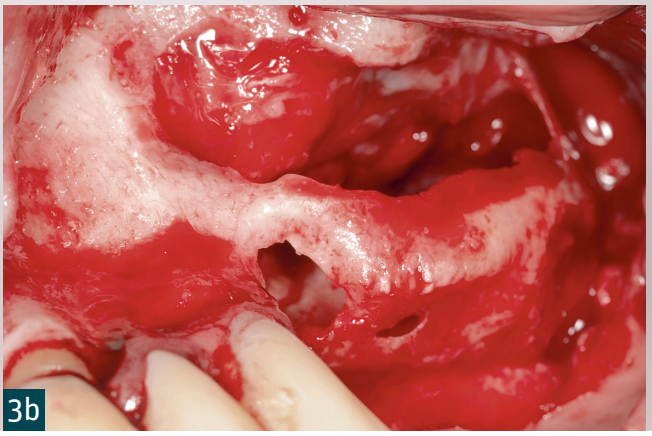
3b

Implantologia staje się coraz ważniejszą częścią współczesnej stomatologii. Jednym z warunków korzystnego rokowniczo wprowadzenia implantu jest obecność wystarczającej objętości kości wraz z odpowiednią jakością kości, która zapewnia bezpieczne zakotwiczenie implantu i dobre rozłożenie działających sił. W przypadku braku wystarczającej ilości substancji kostnej (zarówno w poziomie, jak i w pionie) umożliwiającej wprowadzenie implantu typu enossal, konieczna jest augmentacja w celu jej skompensowania.

Odbudowa nieobecnej substancji kostnej ma w idealnym przypadku zapewnić nie tylko odtworzenie utraconej objętości (substytucja kostna), ale także ponowne zapewnienie utraconej wraz z kością funkcji podporowej. Powinno to polegać na regeneracji, a nie naprawie, umożliwiając odtworzenie substancji, formy i funkcji [1]. Przeszczepianie kości za pomocą materiałów ksenogenicznych i/lub alloplastycznych jest obecnie standardową praktyką kliniczną na całym świecie. Najczęściej stosowane bioceramiki z fosforanu wapnia składają się z hydroksyapatytu (HA) i/lub fosforanu trójwapniowego (TCP). Materiały te wypełniają ubytek i zapewniają strukturę wiodącą dla nowo tworzącej się kości. Zastosowanie idealnego materiału do przeszczepów kostnych powoduje regenerację kości, polegającą na tym, że materiał stopniowo ulega degradacji i jednocześnie jest zastępowany przez kość wytwarzaną przez sam organizm, tworząc funkcjonalną całość z tkanką biorcy [2-5].

Substytucja kości dotyczy sytuacji, w której kość własna organizmu zostaje jedynie zastąpiona przez materiały augmentacyjne lub też brakująca objętość zostaje jedynie wypełniona. Nie oznacza to jednak automatycznie, że w tym miejscu ponownie powstaje żywotna kość - innymi słowy, że dochodzi do regeneracji [6,7].

Wszystkie materiały dostępne na rynku prowadzą do substytucji kości, ale tylko nieliczne z nich powodują regenerację

1 OPG 60-letniego pacjenta z ekstremalnym obustronnym zanikiem grzbietu wyrostka zębodołowego i implantem w lewej szczęce

2 OPG po usunięciu implantu . Wyraźnie widoczne perforacje w obszarach wyrostka zębodołowego po obu stronach.

3a Śródoperacyjny situs po stronie prawej z perforacją kości i szyciem perforacji w błonie śluzowej jamy ustnej.

3b Śródoperacyjna pozycja po stronie lewej z perforacją kości i powiększoną błoną śluzową zatoki szczękowej.

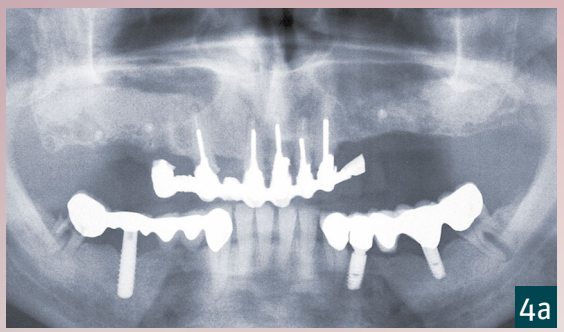
4a

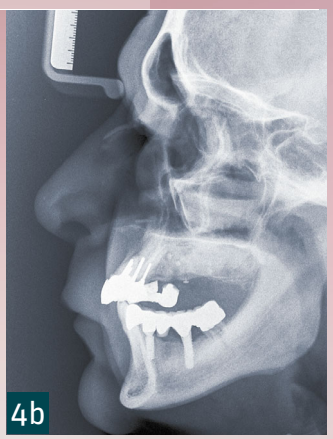
4b

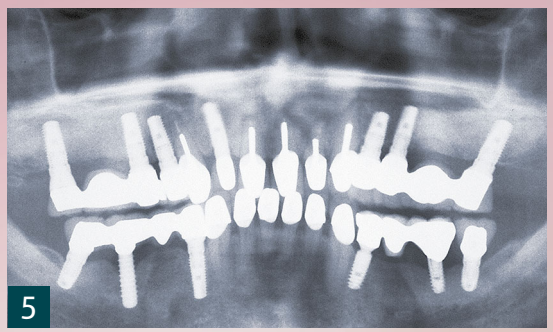
5

6a

6b

kości, dzięki której materiał przeszczepu kostnego zostaje przekształcony w funkcjonalną kość i nie pozostaje trwale jako ciało obce w organizmie [8, 9]. Wchłanianie materiału przeszczepu kostnego jest szczególnie ważne w odniesieniu do osteointegracji implantów. Jest to bardzo dynamiczny proces obejmujący przebudowę istniejącej kości i modelowanie nowej kości, a zatem ma on kluczowe znaczenie dla optymalnego gojenia i długoterminowego zachowania implantu. Niewchłonięty materiał obcy może również prowadzić do wtórnych infekcji pojawiających się nawet po latach.

W obecnym przypadku klinicznym w augmentacji dna zatoki szczękowej zastosowano roślinny alloplastyczny wchłanialny materiał hydroksyapatytowy. Materiał do przeszczepów kostnych z czerwonych alg ma ugruntowaną pozycję kliniczną i jest naukowo udokumentowany od ponad 35 lat [10-13]. Firma Dentsply Sirona od lat sprzedaje go pod marką Algipore. obecnie firma myplant GmbH wprowadza swój produkt z alg pod nazwą AlgOss 100. AlgOss 100 jest chemicznie i morfologicznie bardzo podobny do ludzkiej kości. Jako surowiec wykorzystywane są zbierane w sposób zrównoważony i naturalnie uprawiane morskie czerwone algi tworzące twarde mineralne rusztowanie. Dzięki specjalnemu procesowi wytwarzania, struktura tego mineralnego szkieletu jest zachowana, tworząc ciągłą (wzajemnie połączoną) mikroporowatą strukturę plastra miodu, która sprzyja wzrostowi komórek kostnych i zapewnia osteokondukcyjną strukturę wiodącą. Ten szkielet stopniowo ulega degradacji i z czasem jest zastępowany przez nowo utworzoną kość żywotną. Te procesy przebudowy zapewniają stałą stabilność objętości w miejscu augmentacji [2].

Przypadek kliniczny

Przedstawiamy pacjenta płci męskiej (60 lat), który skonsultował się z nami z powodu obluzowanego implantu w lewej szczęce (Rycina 1). Po usunięciu implantu pacjent chciał czekać i zobaczyć, co się stanie. Ten czas oczekiwania trwał rok (Rycina 2). Następnie przeprowadzono operację augmentacji.

Podniesienie zatoki szczękowej wraz z augmentacją błony śluzowej zatoki szczękowej przeprowadzono obustronnie w znieczuleniu dotchawiczym, ze znacznym dostępem bocznym (ryc. 3a i 3b). Po stronie prawej doszło do niewielkiej perforacji błony śluzowej. Zamknięto ją szwami 7/0 Vicryl i dodatkowo ustabilizowano membraną kolagenową zabezpieczoną klejem fibrynowym.

Ryciny 3a i 3b pokazują istniejące obustronne perforacje w cienkiej jak papier kości wyrostka zębodołowego. Każdy z obustronnie powstałych dużych ubytków wypełniono 8 ml fitogennego granulatu AlgOss 100 o wielkości ziaren 0,1-1,0 mm, nasyconego krwią żylną i wymieszanego z około 0,5 ml pobranych autogennych wiórów kostnych. Przeszczepy po obu stronach pokryto membranami kolagenowymi umocowanymi na miejscu

4a OPG po obustronnym podniesieniu dna zatoki szczękowej. Augmentacja z użyciem wegańskiego, fikogennego materiału do przeszczepów kostnych, krwi i kości endogennej.

4b Boczne zdjęcie cefalometryczne z wyraźnie widoczną augmentacją zatoki szczękowej.

5 Panoramiczne zdjęcie tomograficzne na początku problemu.

6a Boczne wewnątrzustne zdjęcie lustrzane przedstawiające most wsparty na implantach i koronę po stronie prawej.

6a Boczne lustrzane odbicie wewnątrzustne przedstawiające most wsparty na implantach i koronę po stronie lewej.

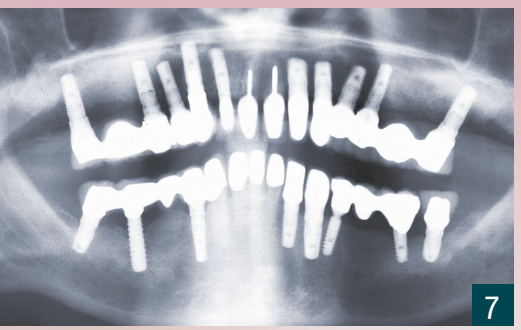
7

8a

8b

za pomocą tytanowych pinów. Pierwotne zamknięcie rany wygoiło się bez powikłań. Natychmiastowe badanie pooperacyjne z tomografią panoramiczną i boczną radiografią cefalometryczną wykazało bardzo dobry wynik procesu augmentacji. Na obu zdjęciach widoczna jest wysokość augmentacji wynosząca co najmniej 13 mm, umożliwiająca późniejsze wprowadzenie długich implantów standardowych (ryc. 4a i 4b). Po siedmiomiesięcznym okresie gojenia materiału augmentacyjnego, po obu stronach wprowadzono trzy implanty Camlog o długości od 11 mm do 13 mm. Pięć miesięcy później wprowadzono konstrukcje mostu (Rycina 5). Pacjent był bardzo zadowolony z wykonanej pracy protetycznej i czuł się w pełni zrehabilitowany pod względem żucia (Ryc. 6a i 6b).

Wynik augmentacji z pomocą dwóch operacji podniesienia zatoki bocznej był bardzo pomyślny. Implanty wprowadzone w powiększonych miejscach do dziś pozostają stabilne i (funkcjonalnie) sprężyste. To pozytywne stwierdzenie zostało potwierdzone podczas ostatniej kontroli przeprowadzonej 15,7 lat po podniesieniu zatok z augmentacją (ryc. 7, 8a i 8b).

Omówienie i podsumowanie

Przedstawiony pacjent stanowi przykład udanego przeszczepu kostnego z utrzymującą się przez wiele lat stabilnością objętościową w zatoce szczękowej. W omawianym przypadku doszło do skrajnego zaniku kości w wyrostku zębodołowym po obu stronach szczęki z cienką jak papier kością resztkową i licznymi perforacjami. Dodatkowym powikłaniem była rozległa periostomia spowodowana dostępem bocznym z oderwaniem płata śluzówkowo-okostnowego przedsionka. Ponadto unaczynienie kości wyrostka zębodołowego zostało dodatkowo zmniejszone przez oderwanie błony śluzowej zatoki szczękowej. Jedynie dzięki wyraźnej osteokonduktywności wchłanialnego wegańsko-roślinnego materiału do przeszczepów kostnych AlgOss 100 (myplant dental), pomimo zmniejszonego unaczynienia, doszło do wzrostu nowej kości, co umożliwiło wprowadzenie implantów po siedmiomiesięcznym okresie gojenia, a następnie poddanie ich również obciążeniu.

Ponieważ materiał jest przez kilka lat powoli wchłaniany, a jednocześnie zastępowany przez nowo powstałą, żywotną kość, w wyniku tego procesu uzyskuje się kość, która może stabilnie wytrzymać obciążenia funkcjonalne przez wiele lat. Ze względu na zmniejszone unaczynienie miejscowej kości, wchłanianie nastąpiło zgodnie z oczekiwaniami w obszarach grzebieniastych implantów, co wyraźnie widać na ostatnim panoramicznym zdjęciu tomograficznym (Ryc. 7). Najbardziej widoczny jest ubytek kości w okolicy implantów w pozycjach 15 i 27 (FDI/ISO)/UR5 i UL7 (Palmer/alphanumeric).

Ponieważ miejscowa kość w tych miejscach ulega z biegiem lat wchłonięciu, implanty umieszcza się wyłącznie w nowo powstałej kości, powstałej w wyniku augmentacji materiałem przeszczepowym z kości fikogennej. Zregenerowaną, nowo utworzoną kość w powiększonym obszarze można zatem określić mianem "kości AlgOss".

Zeskanuj mnie!

BIBLIOGRAFIA
dla tej publikacji

Pozostali autorzy: Dr Else Spassova-Tzekova, Dr Susanne Gintenreiter

7 OPG po 15,7 latach funkcjonalnego obciążenia implantów w nowo powstałej kości (kość AlgOss).

8a Wewnątrzustne boczne odbicie lustrzane ukazujące most i koronę wsparte na implantach po 15,7 latach obecności.

8b Lustrzane odbicie wewnątrzustne po stronie przeciwnej, ukazujące most i koronę po stronie lewej, wsparte na implantach, po 15,7 latach użytkowania.