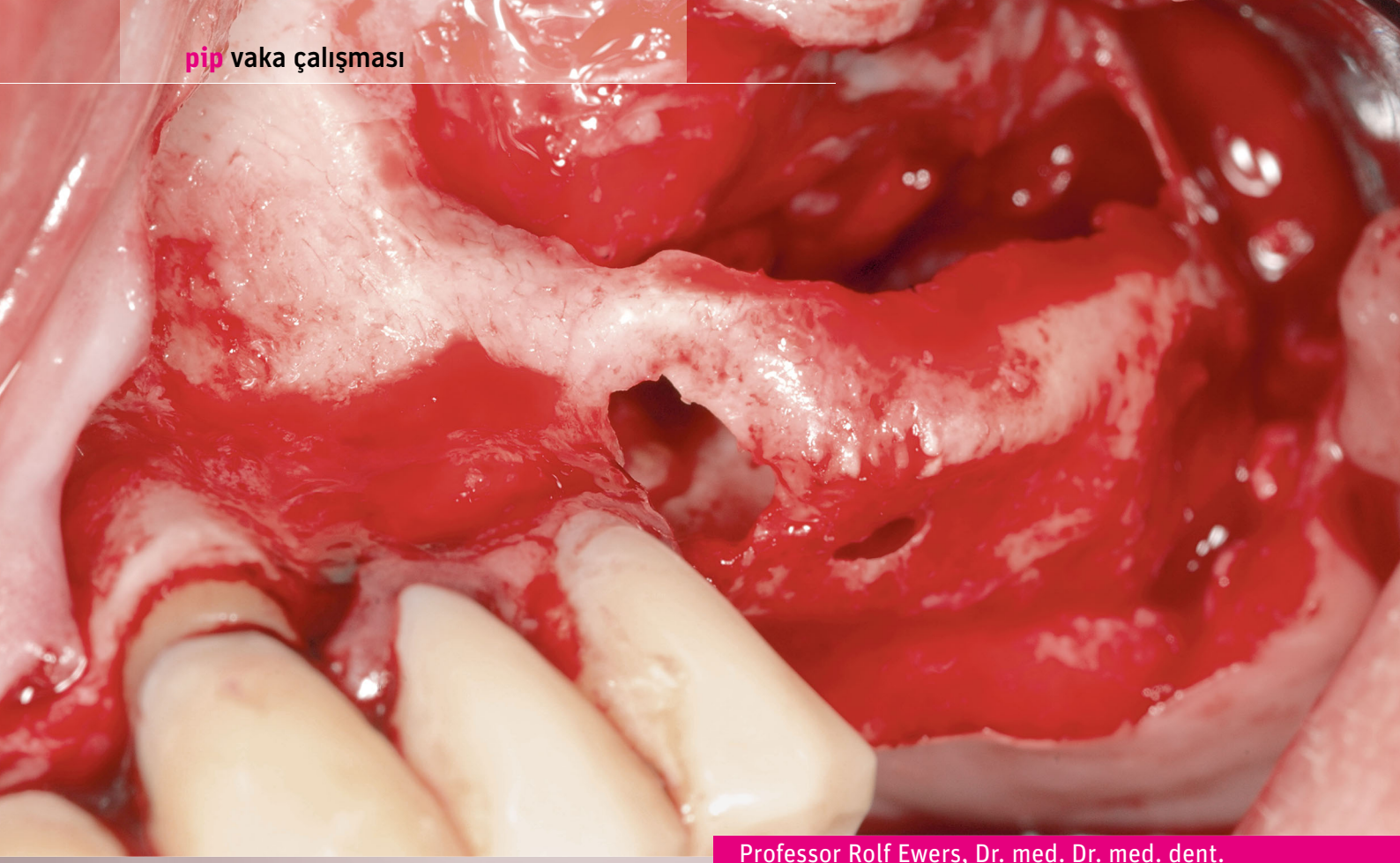

AlgOss 100 sinüs lifting ve implantasyon için bitki bazlı kemik rejenerasyon malzemesi

15,7 yıldan uzun süreli gözlem

Professor Rolf Ewers, Dr. med. Dr. med. dent.



- 1965 – Freiburg Breisgau'da tıp ve diş hekimliği okumaya başladı
- 1973 – Downstate Medical Center, Brooklyn, ABD'de birinci yıl cerrahi asistanı olarak cerrahi eğitime başladı
- 1972 – Münster'de stajye
- 1974 -1979 – Freiburg'da ağız ve çene-yüz cerrahisi ve plastik cerrahi uzmanı olarak eğitim aldı
- 1980 – Profesörlük
- Kiel Üniversitesi tıp merkezinde ağız, çene-yüz ve plastik cerrahi klinik başkan yardımcısı
- 1989 -2012 – Avusturya'daki Viyana Tıp Üniversitesi'nde ağız ve çene-yüz cerrahisi bölümü başkanı
- 1994'ten beri – Viyana'daki CMF İmplant Enstitüsü başkanı

- rolf@cmf-vienna.com
- www.cmf-vienna.com

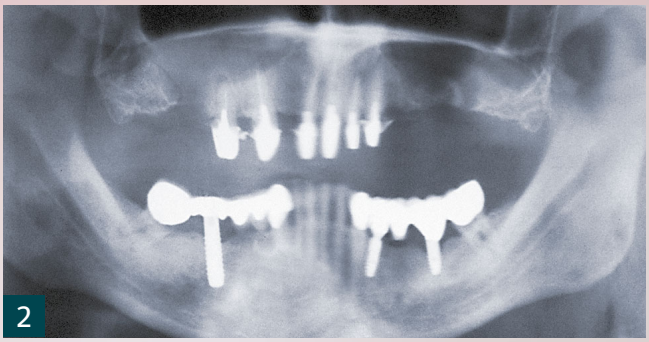

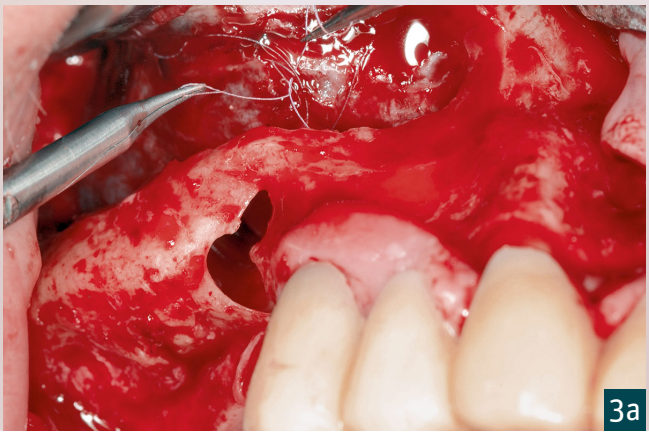

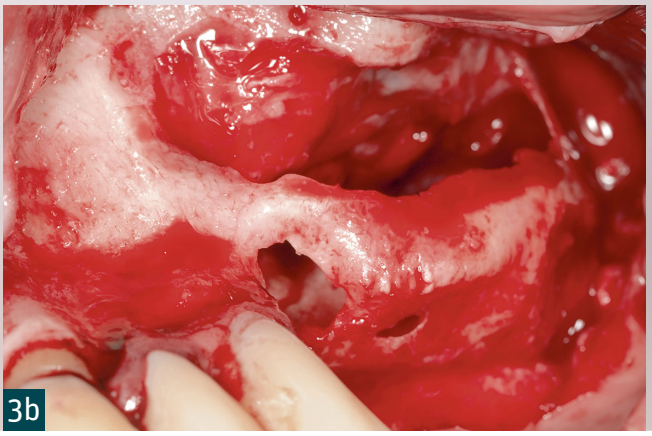

İmplantoloji, modern diş hekimliğinin giderek daha önemli bir parçası haline geliyor. Prognostik olarak uygun implant yerleştirilmesinin ön koşullarından biri, implantın güvenli bir şekilde sabitlenmesini ve uygulanan kuvvetlerin iyi dağılmasını sağlamak için uygun kemik kalitesinin yanı sıra yeterli kemik hacminin varlığıdır. Bir enossal implantın yerleştirilmesine izin verecek kadar yeterli kemik maddesi (hem yatay hem de dikey olarak) mevcut değilse, telafi etmek için büyütme gerekir.

Olmayan kemik maddesinin oluşturulması ideal olarak, yalnızca kaybedilen hacmin geri kazanılmasını (kemik ikamesi) değil, aynı zamanda kemikle birlikte kaybedilen destekleme fonksiyonunun da yeniden kazanılmasını sağlamak içindir. Bu onarım değil, özün, formun ve işlevin yeniden inşasını sağlayan rejenerasyonu içermelidir [1]. Ksenogenik ve/veya alloplastik materyallerle kemik greftleme, bugün dünya çapında standart klinik uygulamadır. En sık kullanılan kalsiyum fosfat biyoseramikleri hidroksilapatit (HA) ve/veya trikalsiyum fosfattan (TCP) oluşur. Bu malzemeler defekti doldurur ve yeni oluşan kemik için öncü bir yapı sağlar. İdeal kemik greft malzemesinin kullanılması, malzemenin kademeli olarak parçalanmasını ve aynı anda vücudun kendisi tarafından üretilen kemiğin yerini alarak, alıcı doku ile fonksiyonel bir birim oluşturmasını içeren kemik rejenerasyonu ile sonuçlanır [2-5].

Kemik ikamesi, vücudun kendi kemiğinin yalnızca ogmentasyon malzemeleriyle değiştirilmesi veya eksik hacmin yalnızca doldurulması anlamına gelir. Ancak bu, otomatik olarak o bölgede hayati kemiğin yeniden oluşturulduğu anlamına gelmez - başka bir deyişle, rejenerasyon meydana gelir [6,7].

PPiyasadaki tüm materyaller kemik ikamesine yol açar, ancak bunlardan sadece birkaçı kemik rejenerasyonu ile sonuçlanır, bu sayede kemik ogmentasyon materyali fonksiyonel kemiğe dönüştürülür ve organizmada kalıcı olarak

1 Aşırı iki taraflı alveoler sırt atrofisi ve sol maksillada Blade implantı olan 60 yaşındaki bir hastanın OPG'si.

2 Blade implantının çıkarılmasını takiben OPG. Her iki taraftaki alveoler işlem alanlarında açıkça görülebilen perforasyonlar.

3a Oral mukozada kemik perforasyonu ve perforasyonun dikilmesi ile birlikte sağ taraf intraoperatif bölge.

3b Kemik perforasyonu ve büyütülmüş maksiller sinüs mukozası ile sol taraf intraoperatif bölge.

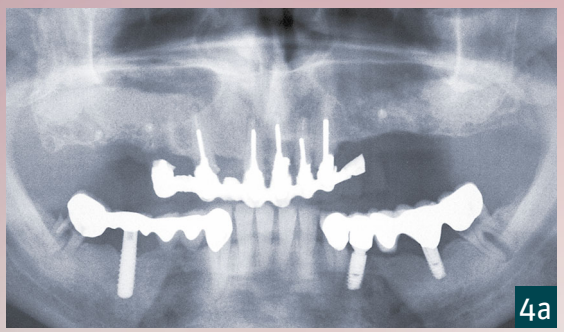

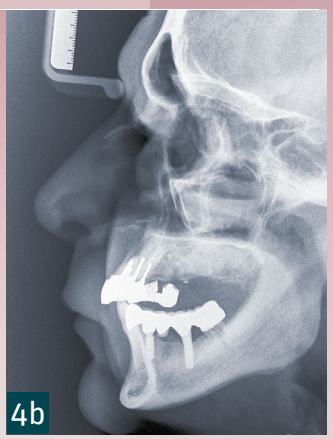

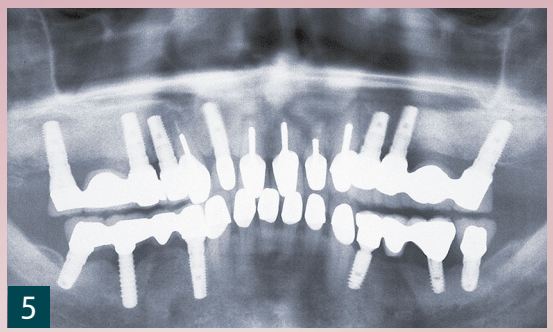

yabancı bir cisim olarak kalmaz [8, 9]. Kemik greft malzemesinin emilimi, implantların osseointegrasyonu açısından özellikle önemlidir. Bu, mevcut kemiği yeniden şekillendirmeyi ve yeni kemiği modellemeyi içeren oldukça dinamik bir süreçtir ve bu nedenle optimal iyileşme ve implantın uzun süreli korunması için çok önemlidir. Emilmeyen yabancı maddeler yıllar sonra bile sekonder enfeksiyonlara yol açabilir.

Mevcut klinik vakada, sinüs tabanı ogmentasyonunda bitki bazlı alloplastik emilebilir hidroksilapatit materyal kullanılmıştır. Kırmızı alglerden yapılan kemik ogmentasyon materyali, 35 yılı aşkın bir süredir klinik olarak kanıtlanmış ve bilimsel olarak belgelenmiştir [10-13]. Dentsply Sirona yıllardır Algipore markası altında satmaktadır. myplant GmbH, alg ürününü şu anda AlgOss 100 adı altında pazarlamaktadır. AlgOss 100, kimyasal ve morfolojik olarak insan kemiğine çok benzer. Hammadde olarak, sürdürülebilir bir şekilde hasat edilmiş ve doğal olarak yetiştirilmiş, sert bir mineral yapı iskelesi oluşturan kırmızı deniz algleri kullanılmaktadır. Özel üretim süreci sayesinde, bu mineral çerçevenin yapısı korunur ve kemik hücrelerinin büyümesini destekleyen ve osteokondüktif bir öncü yapı sağlayan sürekli (birbirine bağlı) mikro gözenekli bir petek yapısı oluşturulur. Bu çerçeve yavaş yavaş bozulur ve zamanla yeni oluşan hayati kemik ile değiştirilir. Bu yeniden modelleme işlemleri, ogmentasyon bölgesinde sabit hacim stabilitesi sağlar [2].

Klinik vaka

Sol maksillasında gevşmiş bir implant nedeniyle bize başvuran 60 yaşında bir erkek hastayı sunuyoruz (Şekil 1). Blade implantı çıkarıldıktan sonra, hasta ne olacağını bekleyip görmek istedi. Bu bekleme süresi bir yıl sürdü (Şekil 2). Daha sonra büyütme operasyonu uygulandı.

Maksiller sinüs mukozasının büyütülmesini içeren sinüs lifting işlemi, endotrakeal anestezi altında her iki tarafta da önemli ölçüde lateral erişimle gerçekleştirildi (Şekil 3a ve 3b). Sağ taraftaki mukoza zarında küçük bir perforasyon vardı. Bu, 7/0 Vicryl dikişlerle kapatıldı ve ayrıca fibrin yapıştırıcı ile sabitlenmiş bir kollajen membran ile stabilize edildi.

Şekil 3a ve 3b, kağıt inceliğinde alveoler kemikteki mevcut iki taraflı perforasyonları göstermektedir. Her iki tarafta oluşturulan büyük boşlukların her biri 8 ml fikojenik AlgOss 100 granülü, tane boyutu 0.1-1.0 mm, venöz kanla doyurulmuş ve yaklaşık 0.5 ml toplanmış otojen kemik yongası ile karıştırılmıştır. Her iki taraftaki greftler, titanyum pinlerle yerlerine sabitlenen kollajen membranlarla kaplandı. Primer yara kapanması herhangi bir komplikasyon olmaksızın iyileşti. Panoramik tomografik görüntüleme ve lateral sefalometrik radyografi ile ameliyattan hemen sonra yapılan imcelemede, ogmentasyon sürecinin çok iyi

4a Bilateral sinüs lifting sonrası OPG. Vegan, fikojenik kemik greft materyali, kan ve endojen kemik ile büyütme.

4b Açıkça tanımlanabilir maksiller sinüs ogmentasyonu ile lateral sefalometrik radyografi.

5 Problem başlangıcındaki panoramik tomografi görüntüsü.

6a Sağ tarafta implant destekli köprü ve kuronu gösteren lateral ağız içi ayna görüntüsü.

6a Sol tarafta implant destekli köprü ve kronu gösteren lateral ağız içi ayna görüntüsü.

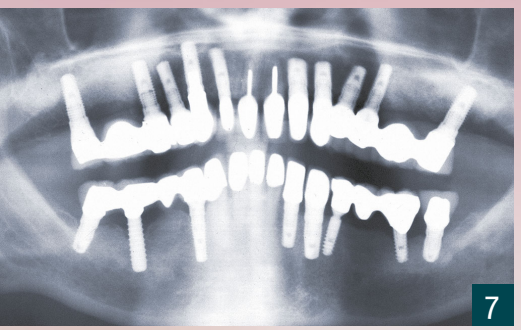
7

8a

8b

sonuçlandığı gözlendi. Her iki görüntü de daha sonra uzun standart implantların yerleştirilmesine izin verecek en az 13 mm'lik bir ogmentasyon yüksekliğini göstermektedir (Şekil 4a ve 4b). Büyütme materyali için yedi aylık bir iyileşme sürecinden sonra, her iki tarafa uzunlukları 11 mm ile 13 mm arasında değişen üç adet Camlog implant yerleştirildi. Beş ay sonra köprüler yerleştirildi (Şekil 5). Hasta yapılan protetik tedaviden çok memnun kaldı ve çiğneme açısından kendini tamamen iyileşmiş hissetti (Şekil 6a ve 6b).

İki adet lateral sinüs lifting operasyonu yardımıyla ogmentasyon işleminin sonucu çok başarılı oldu. Ogmente alanlara yerleştirilen implantlar bugüne kadar sabit ve (işlevsel olarak) dirençli kalmıştır. Bu pozitif bulgu, ogmentasyonlu sinüs lifting işleminden 15,7 yıl sonra yapılan yakın tarihli bir kontrolde tespit edilmiştir (Şekil 7, 8a ve 8b).

Tartışma ve özet

Sunulan hasta, maksiller sinüste uzun yıllar süren hacim stabilitesine sahip başarılı bir kemik grefti örneği sunmaktadır. Söz konusu vaka, maksillanın her iki yanındaki alveolar çıkıntıda kağıt inceliğinde artık kemik ve çok sayıda perforasyon ile aşırı kemik atrofisini içeriyordu. Vestibüler mukoperiosteal flebin ayrılmasıyla birlikte lateral girişin neden olduğu geniş periostominin sunduğu başka bir komplikasyon daha vardı. Ek olarak alveol kemiğinin vaskülarizasyonu, maksiller sinüs mukozasının ayrılmasıyla daha da azalmıştır. Yalnızca AlgOss 100 (myplant dental) emilebilir vegan ve bitki bazlı kemik ogmentasyon malzemesinin belirgin osteokondüktivitesi nedeniyle, bu azalmış vaskülarizasyona rağmen yeni kemik büyüdü ve implantların yedi aylık bir iyileşme döneminden sonra yerleştirilmesine ve daha sonra aşağıdaki gibi yüklemeye tabi tutulmasına izin verdi. Materyal birkaç yıl boyunca yavaş yavaş emildiğinden ve aynı anda yeni oluşan vital kemikle değiştirildiğinden, süreç, uzun yıllar boyunca fonksiyonel yüklere stabil bir şekilde dayanabilecek kemikle sonuçlanır. Lokal kemikteki vaskülarizasyonun azalması nedeniyle, son panoramik tomografik görüntüde açıkça görülebileceği gibi, implantların kret bölgelerinde beklendiği gibi absorpsiyon meydana geldi (Şekil 7). En belirgin olanı, 15 ve 27 (FDI/ISO)/UR5 ve UL7 (Palmer/alfanümerik) konumlarındaki implantların çevresindeki kret kemiği kaybıdır.

Bu bölgelerdeki lokal kemik yıllar içinde absorbe olduğu için, implantlar sadece fikojenik kemik greft materyali ile ogmentasyon sonucu yeni oluşan kemiğe yerleşir. Rejeneratif alanda yenilenmiş, yeni oluşturulan kemik bu nedenle "AlgOss kemiği" olarak adlandırılabilir.

Tara beni!
KAYNAKÇA
Bu yayın için

Bu yayın için
hesap ipuçları
DZR | Blaue Ecke

Diğer yazarlar: Dr Else Spassova-Tzekova, Dr Susanne Gintenreiter

7 Yeni oluşan kemikte (AlgOss kemiği) implantlar üzerindeki 15,7 yıllık fonksiyonel yükün ardından OPG.

8a 15,7 yıl sonra sağ tarafta implant destekli köprü ve kuronu gösteren lateral ağız içi ayna görüntüsü.

8b 15.7 yıl yerinde kaldıktan sonra sol tarafta implant destekli köprü ve kronu gösteren karşı taraftaki lateral ağız içi ayna görüntüsü.